

# Migrenli Olgularda İktal ve İnteriktal EEG

Mustafa YILMAZ (\*), Ercan SİVASLI (\*\*)

## ÖZET

Migren zonklayıcı baş ağrısıyla karakterize paroksizmal bir hastalıktır. EEG paroksizmal aktivite bozukluklarını gösteren bir incelemedir. Migrenli hastalarda iktal ve interiktal dönemde EEG değişikliklerini incelemek istedik.

Bu amaçla 55 migrenli olgunun 34'ünün iktal (baş ağrısı sırasında), 21'inin ise interiktal (baş ağrısız) dönemde EEG'leri çekildi.

Migrenli olgularda EEG değişiklikleri normal popülasyona göre yüksek bulundu (% 40). Aurasız ve auralı grupta EEG değişiklikleri yönünden anlamlı fark bulunmadı (sırasıyla % 39.3; % 40.7). EEG değişiklikleri hiperventilasyon ile aktive olan, asenkron, generalize, diken ve keskin yavaş dalga paroksizmleri veya teta dalgalarıyla karakterize paroksizmal düzensizlik şekliyeydi. EEG değişikliklerinin lokalizasyonu; 9 EEG'de bilateral sentrottemporal (% 82), 2'sinde ise arka temporal (temporo-parieto-okspital) bölgelerde (% 19) idi. Migrenli olgular ve alt gruplarında iktal dönemde EEG değişiklikleri, interiktal döneme göre artma göstermesine rağmen, bu artış istatistiksel olarak anlamlı değildi (migren iktal % 44.1, interiktal % 33.3,  $p>0.5$ ; auralı iktal % 44, interiktal % 25,  $p>0.03$ ).

Migrenli olgularda EEG değişikliklerinin sık görülmesi, paroksizmlerin santral bölgelerde olması, migren patogenezinde santral yapılarıdaki fonksiyonel değişikliklerin rolü olduğunu gösterebilir. Migrende ataklar sırasında geçici iskemi ve nöronal fonksiyon bozukluğu olabilmesine rağmen, iktal ve interiktal EEG değişiklikleri arasında anlamlı fark olmaması, baş ağrısı patogenezinde başka mekanizmaların rolü olduğunu veya EEG'nin iktal dönemdeki geçici değişiklikleri göstermede yetersiz olduğunu düşündürmektedir.

Sonuç olarak EEG'nin migren alt tiplerinin ayırt etmeye katkısının olmadığını, iktal dönemde çekiminin interiktal döneme göre üstün olmadığını düşünüyoruz.

Anahtar kelimeler: Migren, aura, iktal, interiktal, EEG

Düşünen Adam; 2001, 14(2): 116-119

## SUMMARY

Migraine is a disease characterized by paroxysmal pulsatile headache. EEG is the technique to investigate and to show the paroxysmal activity disorders of the brain. The objective of this study was to assess the EEG alterations in the migraineurs both in the ictal and interictal periods.

The EEG recordings were made in 55 migraineurs. The recordings were made in the ictal and interictal periods in 34 and 21 migraineurs, respectively.

EEG alterations were more frequent in migraineurs (40 %) than in the normal population. The presence or absence of aura did not influence the EEG results (40.7 % in patients with aura and 39.9 % in the absence of aura). The EEG changes were in the form of asynchronous, generalized spike and sharp-slow wave paroxysms, and also characterized by nonspecific paroxysmal activity of irregular teta waves, which were activated by hyperventilation. The EEG changes were observed in the bilateral centrottemporal and posterior temporal (temporo-parieto-occipital) regions in 9 (82. %) and in 2 (19 %) patients, respectively. Although EEG alterations were more frequently observed in the ictal period of the migraine and its subtypes when compared to interictal period, there was no statistical significance (migraine-ictal 44.1 %, migraine-interictal 33.3 %,  $p>0.05$ ; with aura-ictal 44 %, with aura-interictal 25 %,  $p>0.05$ ; without aura-ictal 45 % without aura-interictal 30 %,  $p>0.05$ ).

As evidence from the frequent presence of EEG abnormalities, that were mostly localized to the central regions may show that, functional changes in the central structures may have a role in the migraine pathogenesis. Although transient ischemia and neuronal dysfunction are likely to occur in migraine, absence of a significant association of the EEG alterations with the ictal period may suggest, either that some other mechanisms may be involved in the occurrence of headache, or that EEG is not efficient to show the transient alterations in the ictal period.

In conclusion, EEG recordings during the ictal period do not have a clinical superiority, and EEG does not help to differentiate the subtypes of the migraine.

Key words: Migraine, aura, ictal, interictal, EEG

Gaziantep Üniversitesi Tıp Fakültesi Nöroloji \* ve Pediatri \*\* Anabilim Dalları

## GİRİŞ

Migren zonklayıcı baş ağrılarıyla karakterize paroksizmal bir hastalıktır. Migren ve epilepsi farklı hastalıklar olmasına rağmen, ikisinin de paroksizmal olması, epileptik nöbetlerden sonra baş ağrısı görülebilmesi gibi birbirleriyle ilişkili semptomları bulunmaktadır (1,2). Postiktal dönemde majör nöbet geçiren epileptiklerin % 50'sinde migrene benzer baş ağrıları olduğu ve bunun nöbet sonrası vasodilatasyona bağlı olduğu belirtilmiştir (2). Ayrıca bazı olgularda her iki hastalık beraber bulunabilir. Benign oksipital ve benign rolandik epilepsiler sıklıkla migren ile birlikte olabilmektedir (1,3). Migrenin profilaktik tedavisinde anti-epileptiklerin yeri mevcuttur (1). Bu nedenlerle migrenli olgularda EEG çekimi yapılmaktadır.

EEG paroksizmal aktivite bozukluklarını gösteren fonksiyonel bir incelemedir. EEG migrende tanı koydurucu değildir, ancak bazı anormallikler gösterilebilir (1,4). EEG fonksiyonel inceleme olduğundan baş ağrısı patogenezi ve birçok nöronal yolların değerlendirilmesinde faydalı olabilir (5). Migrenli hastalarda EEG ve VEP değişiklikleri bildirilmiştir (1,6,8). EEG değişiklikleri zemin ritmi düzensizliği, alfa ritminde azalma ve paroksizmal aktivite bozukluğu şeklinde bildirilmiştir (1,4,9). Bu değişikliklerin iktal dönemde fazla olduğu bildirilmiştir (7,10,11). Akut konfüzyonal migrende, iktal devrede yaygın yavaşlama ve FIRDA (frontal intermittan ritmik delta aktivitesi) görülebilmektedir (12,13). Basiler migrende ise atak sırasında EEG'de nonreaktif beta aktivitesi ve posterior bölgelerde yavaşlama bildirilmiştir (4,14,15).

Migrenli olgular ve alt gruplarında (aurasız, auralı), baş ağrısız (interiktal) ve baş ağrısı dönemlerde (iktal) EEG değişikliklerini ve bunun klinik uygulamada anlamı olup olmadığını belirlemek için çalışmayı planladık.

## GEREÇ ve YÖNTEM

Haziran 1990-Mart 1999 tarihleri arasında polikliniğimize başvuran Uluslararası Baş ağrısı Topluluğunun baş ağrısı sınıflamasına göre migren tanısını almış 55 olgu çalışmaya alındı (16). Diğer nörolojik ve sistemik hastalığı olan olgular çalışmaya alınmadı. Olguların 38'i bayan (% 69.1), 17'si erkek (% 30.9)

idi. Migrenlilerin 28'i aurasız (% 50.9), 27'si auralı (% 49.1) idi. Otuz yedi olgunun (% 67.3) ailesinde bir veya daha fazla kişide migren anamnezi bulundu. Olgularda çekilen bilgisayarlı tomografi veya kranial manyetik rezonanslarda patolojiye rastlanmadı.

EEG çekimleri Neurofaks-2 cihazında, elektrotlar 10-20 sistemine göre yerleştirilerek, olgular tok iken yapıldı. Hiperventilasyon ve intermittan fotik stimülasyon aktivasyon yöntemleri bütün olgularda uygulandı. Çekim sırasında hastada baş ağrısı olması iktal, olmaması ise interiktal EEG olarak kabul edildi. Çekimlerde 55 migrenli olgunun 34'ü iktal, 21'i interiktal; aurasız alt grubun 18'i iktal, 10'u interiktal; auralıların ise 16'sı iktal, 11'i interiktal dönemde idi.

Migrende ve alt grupları arasında EEG değişiklikleri; ayrıca bu gruplar içinde iktal ve interiktal dönemlerdeki EEG değişiklikleri karşılaştırıldı. Çalışmamızdaki karşılaştırmalar SPSS 8.0 programı kullanılarak istatistiksel olarak ki kare testi ile yapıldı.

## BULGULAR

Migrenli olgularda EEG değişiklikleri yüksek bulundu (% 40). Aurasız ve auralı alt gruplar arasında EEG değişiklikleri oranları bakımından anlamlı fark bulunmadı (sırasıyla % 39.3, % 40.7,  $p>0.05$ , Grafik 1). EEG değişiklikleri; hiperventilasyon ile aktive olan, generalize, asenkron, diken ve keskin yavaş dalga kompleksleri veya teta dalgalarıyla karakterize düzensizlik şeklinde olmak üzere auralı ve aurasız migrenlilerde benzer özellikleri gösteriyordu. EEG değişikliklerinin lokalizasyonu; 9 EEG'de bilateral sentrotemporal (% 82), 2'sinde ise arka temporal (temporo-parieto-okspital) bölgelerde (% 19) idi.

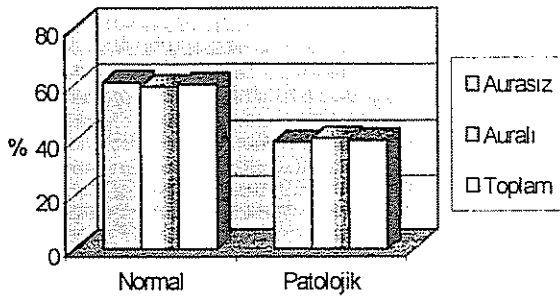
Migrenli olgular ile aurasız ve auralı alt gruplarında iktal dönemde EEG değişiklikleri oranı, interiktal döneme göre artma göstermesine rağmen, bu artış istatistiksel olarak anlamlı bulunmadı ( $p>0.05$ , Grafik

Tablo 1. Migrenli olgularda bazı klinik özellikler.

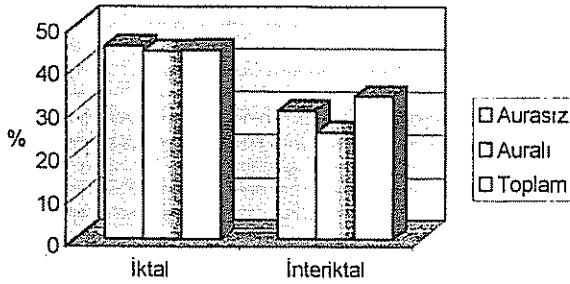
Özellikler	Ortalama	Minimum	Maksimum
Olguların yaşı (yıl)	32.6±14	8	8
Migrenin başlama yaşı (yıl)	32.2±11.2	5	5
Migren süresi (yıl)	9.3±10.0	1	1
Baş ağrısı süresi (saat)	31.7±20.6	2	2

Tablo 2. Migrenli ve alt gruplarında çekilen iktal ve interiktal EEG değişiklikleri.

EEG	Aurasız grup	Auralı grup	Toplam grup	p değeri	
					n (%)
İktal EEG	Normal	10 (55)	9 (56)	19 (55.9)	p>0.05
	Patolojik	8 (45)	7 (44)	15 (44.1)	p>0.05
İnteriktal EEG	Normal	7 (70)	7 (75)	14 (66.7)	p>0.05
	Patolojik	3 (30)	4 (25)	7 (33.3)	p>0.05
Toplam EEG	Normal	17 (60.7)	16 (59.3)	33 (60)	p>0.05
	Patolojik	11 (39.3)	11 (40.7)	22 (40)	p>0.05



Grafik 1. Migren ve alt gruplarında EEG sonuçları.



Grafik 2. Migren ve alt gruplarında iktal ve interiktal patolojik EEG.

2). Sonuçlar Tablo 2'de gösterilmiştir.

## TARTIŞMA

Migrenli hastalarda EEG değişiklikleri % 25-60 oranında bildirilmiştir (1,6,7,9,17). Normal sağlıklı olguların EEG'lerinde % 0.7-2 oranında paroksizmal aktivite bozuklukları bildirilmiştir (4,18). Migrenli olgularda bulduğumuz % 40'luk oran normal popülasyonda görülebilenlerden belirgin olarak yüksektir. Migrenli hastalardaki EEG değişiklikleri parieto-okspito-

temporal bölgelerde zemin ritmi düzensizliği, alfa ritminde azalma ve paroksizmal aktivite bozukluğu şeklinde bildirilmiştir (1,3,4,9). Bu değişikliklerin hiperventilasyonla aktive olduğu belirtilmiştir (1,3,19). Çalışmamızda da EEG değişikliklerinin lokalizasyonu; 9 EEG'de bilateral sentrotemporal (% 82), 2'sinde ise arka temporal (temporo-parieto-okspital) bölgelerde (% 19) idi ve hiperventilasyonla aktive oluyordu. Migrenli olgularda EEG değişikliklerinin normal popülasyona göre daha sık olması, paroksizmlerin santral bölgelerde görülmesi, migren patogenezinde santral yapılarıdaki iskemi, nöronal disfonksiyon gibi fonksiyonel değişikliklerin rolü olduğunu gösterebilir. Bu değişikliklerin spesifik olmaması ve aurasız ve auralı gruplar arasında fark olmaması; migrende tanı koymada ve alt grupları ayırtmada EEG'nin yardımcı olamayacağını göstermektedir. EEG değişikliklerinin hiperventilasyon ile artması, serebral damarlarda daralma sonucu serebral kan akımında azalma ve bunun sonucunda oksijen ve glikoz alımının azalması ile veya hipokarbinin beyin sapına etkisi ile açıklanmıştır (4).

Literatürde özellikle auralılarda olmak üzere iktal EEG değişiklikleri % 33-92.8 oranında bildirilmiştir (7,10,11,20). Çalışmamızda iktal EEG değişikliklerini, interiktal EEG'ye göre yüksek olmasına rağmen, bu fark istatistiksel olarak anlamlı değildi (migren interiktal % 33.3, iktal 44, p>0.05 aurasız interiktal % 30, iktal 45, p>0.05; auralı interiktal % 25, iktal 44, p>0.05). Migrende ataklar sırasında geçici iskemi ve nöronal fonksiyon bozukluğu olabilmesine rağmen iktal ve interiktal EEG değişiklikleri arasında anlamlı fark olmaması, baş ağrısı patogenezinde başka mekanizmaların rolü olduğunu düşündürmektedir. Wolff'un iskemi teorisi, Moscovitz'in trigeminovasküler teorisi ve Leao ve Lashley'in yayılan kortikal depresyon teorileri ile migren fizyopatogenezi açıklanmaya çalışılmıştır (21,22). Bu teorilerde iskemi, trigeminovasküler sistemin antidromik uyarılması daha çok subkortikal ve infratentorial lokalizasyonludur. Yayılan kortikal depresyon teorisinde ise azalmış metabolik ihtiyaçlara sekonder olarak nöronal olayın kortikal sirkülasyonun kapanmasına yol açtığı ileri sürülmüştür. EEG'nin iktal dönemdeki geçici değişiklikleri göstermede yetersiz olması; EEG'nin daha çok kortikal aktiviteyi yansıtmamasına, infratentorial aktiviteyi göstermedeki yetersizliğine bağlı olabilir.

Migrenli olgularda EEG değişikliklerinin normal popülasyona göre daha sık olması, paroksizmlerin santral bölgelerde görülmesi, migren patogenezinde santral yapılarıdaki fonksiyonel değişikliklerin rolü olduğunu gösterebilir. Bu değişikliklerin spesifik olmaması ve aurasız ve auralı gruplar arasında fark olmaması; migrende tanı koymada ve alt grupları ayırt etmede EEG'nin yardımcı olamayacağını göstermektedir.

Migrende ataklar sırasında geçici iskemi ve nöronal fonksiyon bozukluğu olabilmesine rağmen iktal ve interiktal EEG değişiklikleri arasında anlamlı fark olmaması, baş ağrısı patogenezinde başka mekanizmaların rolü olduğunu veya EEG'nin iktal dönemde geçici değişiklikleri göstermede yetersiz olduğunu düşündürmektedir. Ancak migren ve epilepsinin birlikte olabilmesi, profilaktik tedavide antiepileptik ilaçların kullanılabilmesi yönünden migrenli olgularda EEG çekilmelidir.

Sonuç olarak EEG'nin migren alt tiplerini ayırt etmeye katkısının olmadığını, iktal dönemde çekiminin interiktal döneme göre üstün olmadığını düşünüyoruz.

#### KAYNAKLAR

1. Beaumanoir A, Jekiel M: Elektrographic observations during attacks of classical migraine. Andermann F, Logaresi E: Migraine and Epilepsy, 163-180, Butterworth Publishers, Boston, 1987.
2. Schon F, Blau JN: Post-epileptic headache and migraine. J Neurol Neurosurg Psychiatry Sep 50(9):1148-52, 1987.
3. Andermann F, Zifkin B: The benign occipital epilepsies of childhood: an overview of the idiopathic syndromes and of the relationship to migraine. Epilepsia 39 (Suppl 4):S9-23, 1998.
4. Fisch BJ: Spehlmann's EEG primer. Second revised and enlarged edition. Elsevier, Amsterdam, p.452-425, 1991.
5. Munoz-Farjas E: Neurophysiological studies of headaches. Rev Neurol Ocat 25(146):1611-6, 1997.
6. Simon RH, Zimmerman AW, Sanderson P, et al: EEG markers of migraine in children and adults. Headache 23:201-205, 1983.
7. Logar C, Grabmair W, Lechner H: EEG in migraine (abstract). EEG EMG Z Elektroenzephalogr Verwandte Geb Sep; 17(3):153-6, 1986.
8. Yılmaz M, Bayazit Y, Erbağcı İ, Pençe S: Visual evoked potential changes in migraine. Influence of the migraine attack and aura. J Nerol Sci (basında).
9. Karaman Y, Talashoğlu A, Soyuer A ve ark.: Migren tipi baş ağrılarının elektroensefalografi ve bilgisayarlı beyin tomografi ile değerlendirilmesi. Karadeniz Tıp Dergisi 5(3):160-166, 1992.
10. De Carlo L, Cavaliere B, Arnaldi C ve ark.: EEG evaluation in children and adolescents with chronic headaches. Eur J Pediatr Med 158(3):247-8, 1999.
11. Corona T, Otero-Siliceo E, Reyes Baez B ve ark.: Electroencephalographic alterations in patients with migraine with and without aura. Neurologica Mar; 9(3):81-84, 1994.
12. Pietrini V, Terzano MG, D'Andrea G ve ark.: Acute confusional migraine: clinical and electroencephalographic aspects. Cephalalgia Mar; 7(1):29-37, 1987.
13. Tinuper P, Cortelli P, Sacquegna T ve ark.: Classic migraine attack complicated by confusional state: EEG and CT study. Cephalalgia Jun; 5(2):63-8, 1985.
14. Parain S, Samson-Dollfus D: Electroencephalograms in basilar artery migraine. Electroencephalogr Clin Neurophysiol Nov; 58(5):392-9, 1984.
15. Soriani S, Scarpa P, Arnaldi C, ve ark.: Migraine aura without headache and ictal fast EEG activity in an 11-year-old boy. Eur J Pediatr Feb; 15(2):126-9, 1996.
16. Headache Classification Committee of the International Headache Society, Classification and diagnostic criteria for headache disorders, cranial neuralgias and facial pain. Cephalalgia 8(Suppl 7):1-96, 1988.
17. Genco S, de Tommaso M, Prudenzano AM, ve ark.: Savarese M, Puca FM EEG features in juvenile migraine: tomographic analysis of spontaneous and visual evoked brain electrical activity: a comparison with adult migraine. Cephalalgia Feb; 14(1):41-6, 1994.
18. Schachter SC, Ito M, Wannamaker BB ve ark.: Incidence of spikes and paroxysmal rhythmic events in overnight ambulatory computer-assisted EEGs of normal subjects: a multicenter study. J Clin Neurophysiol May; 15(3):251-5, 1998.
19. Towle PA: The electroencephalographic hyperventilation response in migraine. Electroenceph Clin Neurophysiol 19:390-393, 1965.
20. Thomaidis T, Tagaris G, Karageorgiou C: EEG and topographic frequency analysis in migraine attack before and after sumatriptan infusion. Headache Feb; 36(2):111-14, 1996.
21. Moskowitz MA: Basic mechanisms in vascular headache. Neurol Clin 8:801-815, 1990.
22. Cambell JK, Caselli RJ: Headache and other craniofacial pain. In: Bradley WG, Darof RB, Fenichel GM, et al, Neurology in clinical practice Butterworth-Heinemann, Oxford, p.1683-1719, 1996.